



सुषमा कोइराला मेमोरीयल अस्पताल SUSHMA KOIRALA MEMORIAL HOSPITAL FOR PLASTIC AND RECONSTRUCTIVE SURGERY



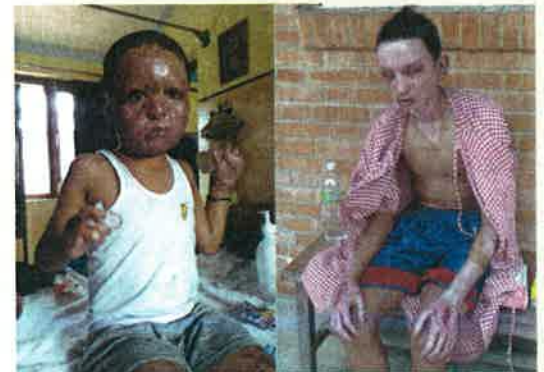www.nepalhospital.de

Nepal, Dezember 2018

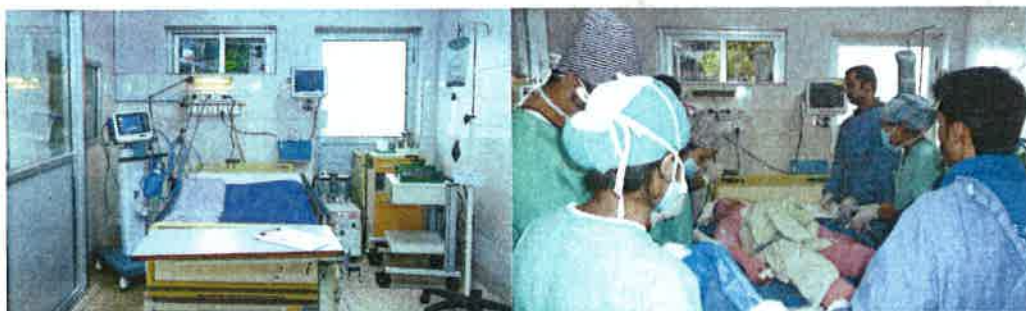Liebe Spender, Förderer und Freunde unseres Interplasthospitals in Nepal!

Es ist für Sie alle sicher immer ein besonderer Moment im Jahr solch einen exotischen Brief aus Nepal in den Händen zu halten. Das Papier, die Briefmarken, ja sogar der Geruch bringen ein bisschen Nepal zu Ihnen und wecken wahrscheinlich Ihre Neugierde zu erfahren was mit Ihrer großzügigen Hilfe gemacht wurde, und ob sie wirklich bei den Menschen angekommen ist, für die sie gedacht war. Diese Rückmeldung ist auch für uns wichtig, denn es ist uns bewusst, dass eine Spende erst dann zur guten Tat wird, wenn der ihr zugedachte Zweck nachweislich erfüllt ist. Diesem Anspruch gerecht zu werden entsprach stets unserem elementaren Verständnis seit Projektbeginn im Jahr 1997.

Selbst nach so vielen Jahren ist der schier unendliche Bedarf an Plastischer Rekonstruktiver Chirurgie unverändert. So haben wir auch dieses Jahr wieder über 1200 Operationen durchgeführt. Trotz aller Aufklärungs- und Präventionsprogramme bilden die Verbrennungsunfälle immer noch unseren Behandlungsschwerpunkt. Besonders in den Wintermonaten häufen sich die häuslichen Unfälle durch Verpuffungen an defekten Kerosinkochern, bei denen meist Frauen zu Schaden kommen, von Kleinkindern die zum Wärmen in die Nähe offener Feuer gelegt werden, durch Verbrühungen von ungesicherten Kochtöpfen, usw. In steigendem Maße werden Verletzte nach Kontakt mit Stromleitungen und Hochspannungsanlagen, eingeliefert. Diese sind oft noch Spätfolgen des Erdbebens von 2015, weil das Stromnetz immer noch nicht vollständig wiederhergestellt ist. Auch der dramatisch zunehmende Verkehr fordert immer mehr Opfer.

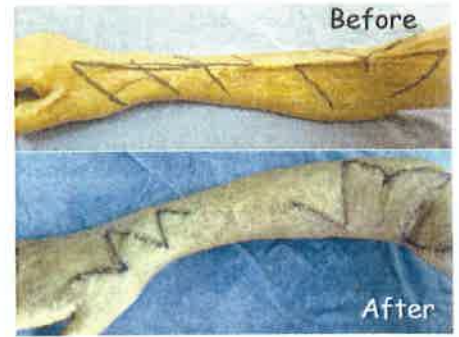


So war unsere gerade eingerichtete kleine Intensivstation (ICU) in den ersten 4 kalten Monaten immer belegt. Die Intensivüberwachung von Schwerverbrannten erfordert immensen Personal- und Materialeinsatz und bringt unsere kleine Klinik schnell an ihre Leistungsgrenze. Leider ist der ganze Aufwand manchmal vergebens, weil die Patienten meist völlig infiziert und in erbärmlichem Gesamtzustand angeliefert werden und wir trotz aller Bemühungen chancenlos sind. Es



fehlt in Nepal wegen der besonderen Topographie und der unzureichenden Verkehrsinfrastruktur ein funktionierendes Rettungssystem wie es bei uns selbstverständlich ist.

Neben den akuten Verbrennungen gibt es immer noch diese Altkontrakturen von unbehandelten Brandverletzungen, die oft schon viele Jahre zurück liegen und die in entwickelten Ländern undenkbar sind. Für dieses Gebiet der rekonstruktiven Chirurgie ist das Hospital bestens gerüstet und gerade unsere einheimischen Ärzte beherrschen dieses Gebiet inzwischen exzellent. Dabei geht es im Wesentlichen darum die Bewegungs- und Funktionsfähigkeit der Gliedmaße und betroffenen Körperpartien wiederherzustellen.

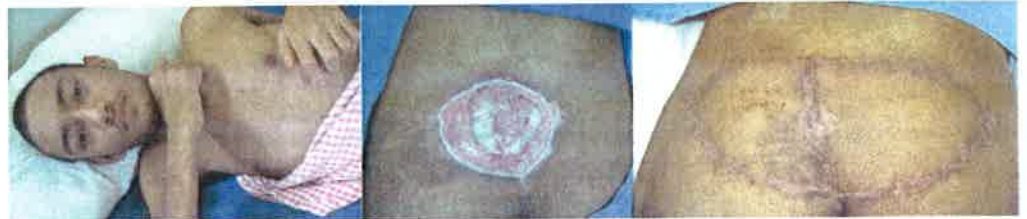

Um Ihnen diese Problematik zu verdeutlichen, möchten wir Ihnen ein einzelnes Schicksal stellvertretend für viele hundert andere schildern:

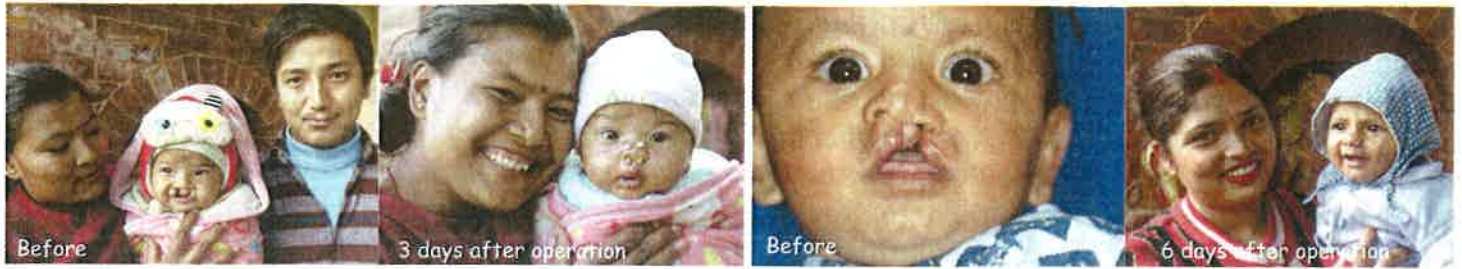

Tashi Lama, 23 Jahre alt, Vernarbungen und Kontraktur am Ellbogen. Tashi zog sich schwere Verbürhungen im Alter von 3 Jahren zu, als sie in ihrer einfachen Hütte Wasser von der Feuerstelle zog und sich damit überschüttete. Ohne medizinische Hilfe heilte der Arm zwar ab, er war aber verstümmelt und unbeweglich. 20 Jahre lang versuchte sie ihr Handicap unter ihrer Kleidung zu verbergen, bis sie zufällig im Rahmen einer Impfaktion von einem Healthworker entdeckt wurde, der sie dann zu uns schickte. Sie wohnt in einem Dorf in der Himalaya Region Dolpa in 5000 m Höhe, in der man auch eine andere Sprache spricht. Man muss 5 Tage laufen um an eine befahrbare Straße zu gelangen. Mit dem Bus sind es dann nochmal 2 Tage bis nach Kathmandu und zu uns. So nahm die Familie die Strapazen des langen Fußmarsches und der Busfahrt auf sich, um der jungen Tashi eine medizinische Behandlung zukommen zu lassen. Sie wurde von unserem Team (Prof. G. Lemperle, Dr. H. Tassler, Dr. Jaswan und Dr. Manohar; Anästhesie: Dr. Christiane Bär-Benzing) operiert. Selbst nach so vielen Jahren wird der Arm auch dank vieler physiotherapeutischer Übungen seine Bewegungsfähigkeit wiedererlangen. Es ist schwer sie zu einem Lächeln zu bewegen, - so viele fremde Menschen, die eine andere Sprache sprechen; und obwohl ihre Schwester immer bei ihr ist, hat sie Heimweh. Wer ihre Gegend kennen kann das nachempfinden.

Ein weiteres operatives Feld, welches die hiesigen Ärzte und Schwestern völlig selbständig abdecken, sind die Dekubitusfälle, bei denen meist querschnittsgelähmte junge Männer, die als Gastarbeiter in arabischen Ländern oder auf hiesigen Baustellen Arbeitsunfälle erleiden, riesige infizierte Durchliegewunden davontragen, die dann hier aufwändige Operationen und lange Liegezeiten erfordern. Allein dafür sind immer 6 - 10 Betten belegt.



Neben der Verbrennungs- und Unfallchirurgie stellt die Mund-Kiefer-Gesichtschirurgie (MKG), die im Wesentlichen angeborene Lippen-Kiefer-Gaumenspalten umfasst, quasi das 2. Standbein dar. Auf diesem Gebiet hat sich das Hospital seit Projektbeginn einen herausragenden Ruf in Nepal erarbeitet. Hochqualifizierte Chirurgen aus Dresden, Ludwigshafen und Hamburg operieren hier regelmäßig zusammen mit den einheimischen Medizinern auf höchstem Niveau. Nach erfolgter Op bei uns, wird bei Bedarf die weiterführende Behandlung durch einheimische Kieferorthopäden in Kathmandu vorgenommen. Diese glückliche Kooperation, mit dem Ziel ganzheitlicher Behandlung, ist in Nepal einmalig und verdeutlicht unseren hohen Qualitätsstandard.

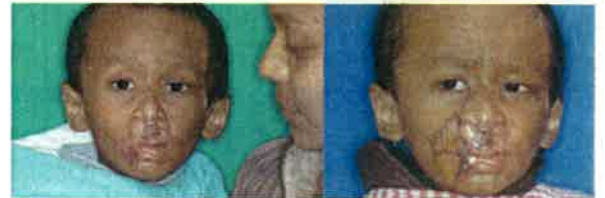

Ein weiterer Fall: Kabin Tamang, 17 Jahre, extreme Unterentwicklung des Mittelgesichtes bei doppelseitiger Lippen-Kieferspalte. Ziel: Graduelle Vorverlagerung des Mittelgesichtes um ca. 25 mm! Der Fall wurde anhand eines 3-D-gedruckten Schädelmodells geplant und mit Kieferorthopäden der Universität Kathmandu besprochen.

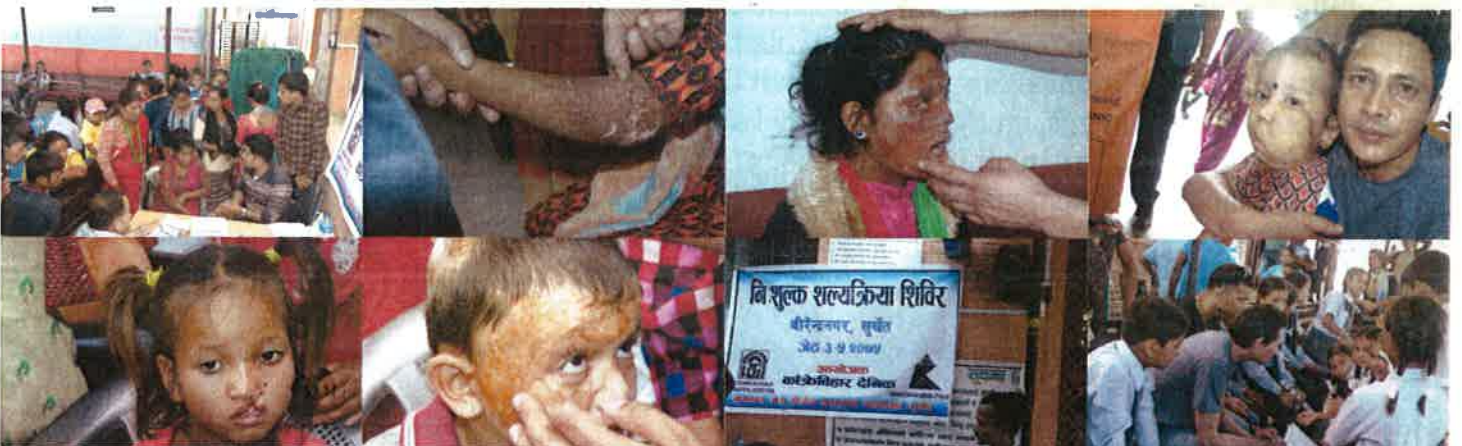

Kabin T. war schon als 13-jähriger vorstellig geworden, aber man wartete mit dem großen Eingriff bis er 17 Jahre war. Deshalb hatte man auch genügend Vorbereitungszeit, bei der die Fa. BioMedCenter aus Bayreuth das 3-D-Modell des Schädels „druckte“ und die Fa. KLS-Martin die schädelfixierte Dehnungsapparatur dankenswerterweise stiftete. Der durchtrennte Mittelgesichtsknochen kann damit 1mm proTag korrigiert werden. Kabin wird nach 3 Monaten von der Apparatur befreit werden und ganz sicher über sein neues Aussehen glücklich sein. Er hat sogar vor, noch mit seinem Handicap in den nächsten Wochen eine wichtige berufliche Prüfung abzulegen.

Tragischer Fall einer Mundverbrennung: Der Naseneingang wurde bereits vor einem Jahr erweitert. Weitere Schritte: Korrektur des Nasenstegs und weitere Narbenkorrekturen.



Wie jedes Jahr, waren wir auch diesmal wieder mit einem kompletten Op-Team in Surkhet im Westen Nepals. Dieses Konzept, auch in entlegenen Landesteilen den Hilfsbedürftigen entgegenzugehen, hat sich seit vielen Jahren bewährt, obwohl der Aufwand hoch ist. Das Hospital wird dadurch landesweit bekannt und erreicht damit die wirklich Hilfsbedürftigen, die sonst nie eine Chance auf qualifizierte Behandlung bekämen. Erstmals setzte sich dieses Team unter der Leitung unseres stellvertretenden Direktors, Dr. Santosh Bhandari, ausschließlich aus nepalesischen Ärzten und Schwestern ohne deutsche Verstärkung zusammen. Auch ein Erfolg unserer jahrelangen Bemühungen das Projekt auf eigene Beine zu stellen. Dabei wurden über 300 Patienten untersucht, 98 leichtere Fälle vor Ort operiert und die schwierigeren Fälle in unser Hospital bestellt.



Mehr und mehr orientieren wir uns mit unseren Aktivitäten außerhalb des Hospitals auf den Nordostsektor des Kathmandutals und in der Verlängerung bis in die höheren Gebirgsregionen in Richtung Langtang und weiter ostwärts in Richtung Mt. Everestgebiet. Das ist bezogen auf unseren Standort eigentlich unser natürliches Einzugsgebiet in dem annähernd 1 Mio Menschen leben. Um den Aufwand zu reduzieren machen wir dort nur Untersuchungscamps und laden Leute mit Handicaps und Verletzungen ein ins Hospital zu kommen. Neben den Plastikern praktizieren dies alle unsere Fachbereiche, wie Orthopädie, Gynäkologie und Zahnmedizin.



Wie schon mehrfach berichtet, haben wir uns seit einigen Jahren dem enormen Bedarf nach gynäkologischer Behandlung angepasst. Gerade für die umliegende Bevölkerung bieten wir die Möglichkeit, ohne umständliche Anreise an qualifizierte Untersuchung und Beratung zu gelangen. Wir sind immer wieder vom Andrang und dem großen Bedarf überwältigt. Allerdings mussten wir über die Jahre lernen, dass es nicht unbedingt Sinn macht Frauen mit Gebärmutterse-



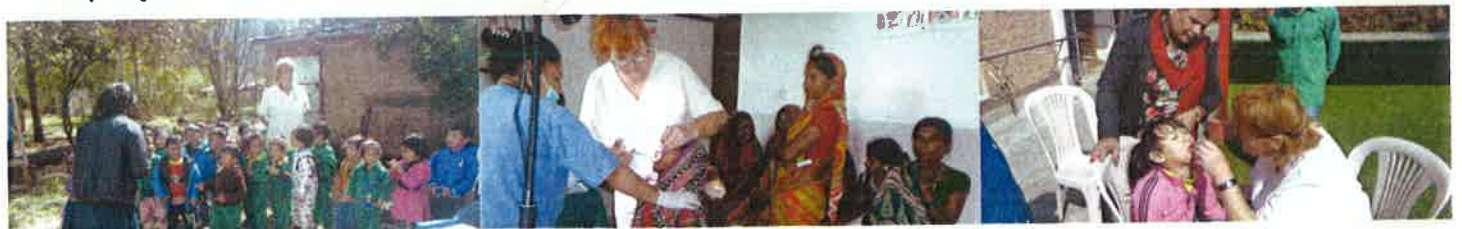nkung und Inkontinenz aufwändig zu operieren, solange wir nicht sicherstellen können, dass diese nach Rückkehr aus dem Hospital geschont und nicht zu früh zu schwerer Arbeit im häuslichen Bereich verpflichtet werden. Deshalb legen wir jetzt immer mehr den Schwerpunkt auf Beratung zur Gesundheitsvorsorge, Ultraschalluntersuchung zur Früherkennung von Gyn.-Erkrankungen und dem Angebot zur Beckenbodengymnastik in unserer Physio-Abteilung. Operationen nur noch bei fortgeschrittenen Erkrankungen und

unter Einbindung der Familie zum Schutz der Frauen nach Entlassung aus dem Hospital. Dies alles ist nur mit Hilfe qualifizierter Gynäkologen aus Deutschland möglich. Dr. Susanne Grothey aus Schwelm hat sich dieser Aufgabe hochmotiviert verpflichtet und organisiert die Teams aus Deutschland und die Camps in Nepal.

Fast nebenbei hat sie für ein mobiles Ultraschallgerät gesammelt, das bereits nach kurzer Zeit beschafft und nach Nepal transportiert wurde. Mit ihm können sehr genaue Untersuchungen im Hospital als auch in Camps erfolgen. Großes Kompliment für diese Aktion!



Nicht unerwähnt bleiben darf unsere kleine Dentalklinik als fester und integraler Bestandteil des Hospitals. Die beiden Dentalassistenten Rukmini und Hari werden jedes Jahr von ca. einem Dutzend Zahnärzten aus Deutschland, für jeweils 2 - 3 Wochen unterstützt. 2018 wurden insgesamt fast 7000 Patienten behandelt! Unermüdlicher „Motor“ und Seele des Ganzen ist unsere Dr. Sybille Keller aus Kempten (in Interplastkreisen „Zahnsybille“ genannt) die nun zum 40. Mal nach Nepal kam und neben unserem Hospital auch die Zahnstation im Ampipal-Hospital im Gorkha-Gebiet betreut. Ihr Aktionskreis geht aber weit über die Hospitäler hinaus, - regelmäßig behandelt sie in Kinderheimen wie z.B. im Cerebral Palsy Nepal und im SOS Kinderdorf für hirngeschädigte Kinder in Kathmandu, aber auch in Dentalcamps in entlegenen Bergdörfern bis hinunter in einem Schulprojekt an der indischen Grenze.



Im April fand im Hospital eine kleine Feier zur Eröffnung einer kommunalen Blutbank statt. Wir hatten zwar schon früher die Möglichkeit Eigenblut der Patienten und akut benötigte Blutkonserven einzulagern. Aber nun wurde für die nähere Region um das Hospital eine zentrale Blutbank unter der Regie des Roten Kreuzes und der staatlichen Gesundheitsbehörden in einem Gebäude des Hospitals eingerichtet. Damit stehen uns bei kurzfristigem Bedarf Blutreserven zur Verfügung, womit auch wir bei schwierigen Operationen besser abgesichert sind. Im Beisein unserer nepalesischen Projektpartnerin, Frau Sujata Koirala, Vertretern des Roten Kreuzes und des Gesundheitsministeriums, mehrerer Bürgermeister der Umgebung und der Hospitalleitung wurde auch für uns wieder ein wichtiger Meilenstein gesetzt.



Von unserer Ärztin Dr. Rojina Silpakar haben wir schon mehrfach berichtet. Sie war als diensthabende Ärztin die Heldin inmitten des Erdbebenchaos 2015. Inzwischen hat sie ihre dreijährige Facharztausbildung in China sehr erfolgreich absolviert. Mir ihr erhoffen wir neue Impulse und sind sehr froh nun eine voll ausgebildete Ärztin gerade für unsere vielen Patientinnen zu haben.



Bei dieser Gelegenheit möchten wir auch mal unsere tollen Schwestern hervorheben. Sie stammen meist aus gutem Hause, sind von den hiesigen Nursing Colleges umfassend ausgebildet und sprechen gutes Englisch. Nicht selten würden unsere Gastchirurgen sie am liebsten mit nach Deutschland nehmen. Gerade in Camps sind sie selbst nach 12 Stunden anstrengender Arbeit am Ende noch genau so freundlich und flink wie am Beginn des Tages. Sie sind ein wahrer Schatz. Leider erleben wir bei ihnen immer eine starke Fluktuation, weil sie entweder weggeheiratet werden oder nach Höherem streben. Aber es ist wie ein Wunder,- immer wenn gute Schwestern gehen, kommen wieder neue Gute nach. Unsere Investition in sie wird dann an anderer Stelle wirksam und ist selten verloren



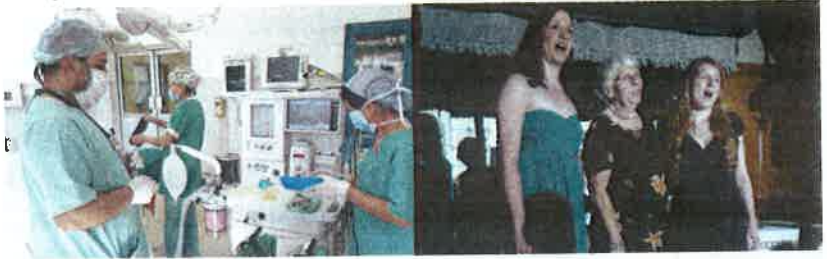Trudi Reske kam vor fast 20 Jahren als Allrounderin ins Hospital. Nun hat sie gerade für die Schwestern neue Dienstkleidung kreiert. Sie kümmert sich um alles, um das sich sonst niemand kümmert. Sie gibt besonders dem nichtmedizinischen Personal eine Stimme und genießt deshalb hohes Ansehen. Demnächst feiert sie einen runden Geburtstag zu dem wir ihr alles Gute wünschen und ihr für ihr tolles Engagement und ihre unermüdliche Arbeit zum Wohle des Projektes herzlich danken.



Eine weitere erfreuliche Gerätespende kam von Care diagnostica aus Voerde. Unsere Orthopäden wünschten sich schon lange eine hochwertige, batteriebetriebene Knochensäge. Die Freude war groß als Trudi Reske das Gerät im Koffer mitbrachte und dem Hospital übergab.



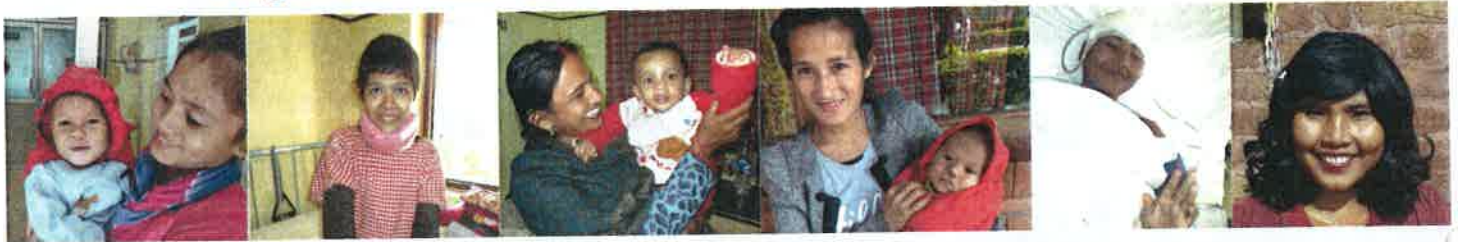Noch im Dezember 2017 kam das neue Narkosegerät, welches wir auf dem lokalen Markt bestellt und auf das wir so sehnsüchtig gewartet haben. Die „Bergmannsheil und Kinderklinik Buer GmbH“ hat zusammen mit Künstlern der „Jungen Oper Mainz“ eine crowd-funding Aktion zu Gunsten des Hospitals gestartet. Manuela Strack als Koloratursopran und Dr. Björn Rodday hatten bereits letztes Jahr im Rahmen einer Reportage das Hospital besucht und spontan beschlossen eine Spendenaktion ins Leben zu rufen. Eine schönere Kombination als aus künstlerischem Wirken zur Freude vieler und einer humanitären Hilfe zum Wohle der Armen ist eigentlich kaum denkbar. Allen Beteiligten gebührt für diese großartige Hilfe unser besonderer Dank.



Solch ein Projekt lebt letztlich von vielen Menschen und ihren Aktivitäten. Es ist fast wie ein Kristallisationskern an dem sich viel guter Wille und Hilfsbereitschaft festmachen. Wir sind immer wieder beeindruckt wie viele Kirchengemeinden, egal welcher Konfession, ihre christliche Nächstenliebe selbst in einem hinduistisch-buddhistisch geprägten Land realisieren. Wir danken den vielen Privatinitiativen und Firmen, den zahlreichen Lions- und Rotary-Clubs, der Schule „Schloss Neubeuren“ mit den einträglichen Charityläufen ihrer Schüler, sowie der Peter-Noss-Stiftung. Unser Dank gilt ganz besonders dem Verein „Pro Interplast“ und den „German Volunteer Rotary Doctors“ für die Übernahme der Flugkosten vieler Einsatzteams.

Danke an alle Gäste, Chirurgen, Anästhesisten, Zahnärzte, Physiotherapeuten, Schwestern, an alle Techniker und sonstige guten Seelen, ohne die diese große Aufgabe nicht zu bewältigen wäre. Vor allem aber danke an die vielen Spender, die das eigentliche Fundament des Projektes darstellen. Alles hier Erreichte ist auch Ihr Werk auf das Sie stolz sein können. Sie können sich gerne selbst vergewissern und sind immer herzlich eingeladen mal nach Nepal in „Ihr“ Hospital zu kommen. Dhanyabad - das nepalesische Dankeschön von allen Patienten, Ärzten und Schwestern.

Einige unserer vielen Patienten freuen sich auf Ihre Hilfe und sagen Danke!



Ihnen allen aus Nepal ein gesegnetes Weihnachtsfest und alle guten Wünsche für das neue Jahr.



Prof. Dr. Gottfried Lemperle
Gründer INTERPLAST-Germany
e.V. und Nepal Projekt



PD Dr. Jürgen Hussmann
INTERPLAST-Sektionsleiter
Nepal Projekt
Nepal Country Health Director



Dr. Jaswan Shakya
Plastischer Chirurg
Medizinischer Direktor
SKM-Hospital
jaswan@skmh.com.np



Dr. Santosh Bhandari
Plastischer Chirurg
Stellvertretender Direktor
SKM-Hospital



Dipl.-Ing. (FH) Hein-R. Stahl
INTERPLAST-Germany e.V.
Spendenverwaltung- Technik/
Logistik- Aerzteinsatzplanung-
Nepal Country Director

Kontakt in Nepal: Sushma Koirala Memorial Hospital
Salambutar\Sankhu PO Box 13277
Kathmandu\Nepal, email: info@skmh.com.np
Tel.: 009771-4450826;
FAX 009771-4450725
www.nepalhospital.de

Kontakt in Deutschland: INTERPLAST-Germany -Nepalprojekt-
Hein Stahl
Am Mühlengraben 1
D-53773 Hennef
Tel.: 0049-(0)2242-80983; Fax:-874336
Mobile No.: 0162-6675361
heinstahl@gmx.de

*Liebe Grüße,
Hein Stahl*

Spendenkonto: KSK-Koeln; Kto.-Nr.: 92801; BLZ: 37050299; IBAN DE 73 3705 0299 0000 0928 01; SWIFT-BIC COKSDE33